



Vážená paní, vážený pane,

děkujeme Vám, že jste se rozhodli využít našich služeb. Věříme, že Vám námi vypracovaný výklad umožní hlubší pohled do problematiky daného onemocnění a umožní Vám lépe se rozhodovat ve věcech Vašeho zdraví, nebo zdraví Vašich blízkých.

Pokud byste i přesto některým pasážím plně nerozuměli, můžete telefonicky nebo emailem kontaktovat autora překladu Vašeho dokumentu a vyžádat si upřesnění konkrétní části. Této možnosti můžete využít bezplatně, neboť je součástí námi poskytované služby. Kontakt na překladatele Vaší zprávy naleznete níže.

S přáním všeho dobrého a hlavně pevného zdraví,

Tým lékařů - překladatelů www.medlingo.cz

Kontakt na autora překladu:

MUDr.

(Po-Pá 8:00-17:00), info@medlingo.cz

Shrnutí objednávky

Následující tabulka shrnuje nejdůležitější údaje o Vaší objednávce. Je sestavena z údajů, které jste zadali na našich stránkách při vytváření objednávky a z údajů o obdržených podkladech.

Podrobnosti objednávky

Poptávaná služba

Varianta

Výklad lékařské zprávy

Premium – překlad rozšířený o komentáře, výklad vybraných pojmů, ilustrací a odkazy na relevantní internetové zdroje

Způsob dodání podkladů

Emailem

Způsob dodání

Emailem

Zvolená forma platby

Obdržené podklady

Počet dokumentů

Dokumenty

Celkový rozsah

Počet započatých normostran

Poučení:

MEDLINGO provozuje nezávislou činnost charakteru intralingválních a interlingválních překladů a činnosti konzultační, eventuálně vzdělávací, nikoliv však činnosti zdravotnické. Naše služby nemají nahrazovat návštěvu lékaře a nemají charakter lékařských doporučení.

Více informací naleznete na stránkách <http://www.medlingo.cz>



Zdrojový text:

Nemocnice	
Ortopedické oddělení	
Prim. MUDr.	tel.: IČP:
Propouštěcí zpráva	
Bydliště:	Dat. nar.:
Ze dne: 11.7.2014 07:46	
Č. poj.:	
Kód poj.: 111	

Hospitalizace od: **10.7.2014NNJ_ORT-STD.**

Chorobopis:

Přijal(a):

MUDr.

doporučil: MUDr.

Anamnéza:

RA: neudává OA: viz výše TRFA: 0 Operace: viz výše Úrazy: viz výše tolerance námahy: bez omezení abusus: nejuje psychické ladění: bez projevů duševních poruch

FA: 0 AA: pyly SA: PA: lékař

Nynější onemocnění: Dnes 30.6.2014 v práci na schodech uklouzl a přisedl si P koleno. od té doby omezení hybnosti, píchání v koleni

NMR prokazuje lezi medlaní meniskus dop AS revize P kolene

Objektivní nálezy:

Status praesens generalis: Pac. lucidní, orient., spolupracuje anikter. Hlava, krk norm. kardiopulm. komp., dýchání čisté, bez v.f. ., břicho měkké, palpačně nebolestivé, volně prohmatné, bez rezistence. DKK bez otoků - varixů, periferie neurocirkulačně v normě.

Status localis:

P koleno palp. boelstivost med. kl. šetrbiny PV pevné, zasuvka negat, lachman negat, MM post i med. meniskus

Plán léčebné péče: přijat k AS P kolene

Diagnostický souhrn:

J301 Alergická rýma způsobená pylem

Z988 Stp.ost. luxace claviculy l. dx. Tossy II nebo spíše již Tossy III 2010,

stp.laesio LCA gen.l.sin., instabil.dtto, stp.ASK kolene a plasticity vazů 2008

NMR P kolene - Postavení v kolenním kloubu v normě.

Signál skeletu přiměřený, bez kostní kontuze.

Kl. chrupavka patelly, tibie a femuru v normě, bez chondropathie.

Tekutina v suprapatellární bursě, zmnožená intraartikulární tekutina.

Kolaterální vazy intaktní. Přední i zadní skřížený vaz intaktní. Laterální meniskus intaktní. Mediální meniskus je celkvě snížený s obrazem hypersignální linie v celém průběhu menisku dosahující kloub. povrchu - obraz ruptury s dislokací fragmentu menisku směrem k interkondylické eminenci a ventrálně - obrazu " bucketheadrupture"

Dr. Rosinská

NO:

TK: 120/80 mmHg Puls: 76/min. Výška: 183 cm Hmotnost: 78 kg BMI: 23,3

Vyšetření při příjmu:

Tlak S/D [mmHg]: 120/80, Pulz [1/min]: 76, Hmotnost [kg]: 78, Výška [cm]: 183, BMI: 23.29, Plocha těla [m2]: 2

Operace:

dne 10.7.2014 Dg Rpt. men. tibial. gen. l. dx

AS P kolene, parciální ME, shaving /Dr. Rosinská/

Průběh:

Pooper. afebrilní, KP komp., hybnost před prop. S 0-0-90, koleno klidné, bez výpotku a inflamace, porty klidné, stehy in situ, lýtka volná, periferie v normě, chůze o FH zvládá. Pac. v dobrém stavu propouštíme do domácí péče.

Diagnózy:

S832 Přetržení (odtržení, natržení) menisku, čerstvé

W9999 Vyst.j.a neurč.fakt.ok.prostř.vytv.uměle; NS místo; NS činnosti

Z988 Stp.ost. luxace claviculy l. dx. Tossy II nebo spíše již

Tossy III 2010,

stp.laesio LCA gen.l.sin., instabil.dtto, stp.ASK kolene

a plasticity vazů 2008

J301 Alergická rýma způsobená pylem

Doporučení:

Kontrola u praktického lékaře do tří dnů od propuštění, nadále sledování v odborných ambulancích na ortop. ambulanci u Dr. na stehy 21.7.2014. bandáž, berle do stehů.

Doprava:

vlastní

Edukace:

Pacient byl přiměřeným způsobem poučen o dietě, režimových opatřeních a nutnosti dalších ambulancních kontrol v ordinaci praktického lékaře a odborných ambulancích.

Vytlačeno dne: 24. srpna 2015 Tisk provedl(a): MUDr. Stránka 1 z 2

Poučení:

MEDLINGO provozuje nezávislou činnost charakteru intralingválních a interlingválních překladů a činnosti konzultační, eventuálně vzdělávací, nikoliv však činnosti zdravotnické. Naše služby nemají nahrazovat návštěvu lékaře a nemají charakter lékařských doporučení.

Více informací naleznete na stránkách <http://www.medlingo.cz>



Anamnéza:

Rodinná anamnéza /RA/: neudává

Osobní anamnéza /OA/: viz výše

Historie transfúzních přípravků /TRFA/: O

Operace: viz výše

Úrazy: viz výše

tolerance námahy: bez omezení

Závislosti /abusus/: neguje

psychické ladění: bez projevů duševních poruch

Farmakologická anamnéza /FA/: O

Alergie /AA/: pylly

Sociální a pracovní anamnéza /SA,PA/: lékař

Nynější onemocnění: dne 30.6.2014 v práci na schodech uklouzl a přisedl si právě koleno.
Od té doby omezení pohybu, píchá v koleni.

Nukleární magnetická resonance /NMR/ prokazuje poranění vnitřního menisku, doporučena artroskopická operační revize pravého kolene...

Celkový objektivní nález při přijetí:

pacient orientovaný, spolupracuje, bez žloutenkového zbarvení kůže,

Hlava krk s normálním nálezem, dechově a oběhově kompenzován /kardiopulm. komp./,

dýchání je poslechově čisté, bez vedlejších poslechových fenoménů,

břicho je pohmatově měkké, pohmatem nebolestivé, bez nahmatání podezřelých útvarů.

Dolní končetiny jsou bez otoků a žilních městku, periferie končetiny jsou při vyšetření v normě.

Lokální stav zaměřující se na postiženou oblast: /status localis/:

Pravé koleno je pohmatově bez bolestivosti, vnitřní kloubní štěrbiny postranních vazů jsou pevné,

vyšetřovací testy zaměřené na koleno: zásuvka negativní, Lachmanův test negativní, MM pozitivní na vnitřní meniskus

Plán léčebné péče: přijat k artroskopické operaci pravého kolene

Diagnostický souhrn:

J301 Alergická rýma způsobená pylem

Z988 Stav po operační syntéze pro vykloubení klíční kosti vpravo, dle klasifikace poranění skloubení lopatky a klíční kosti: Tossy II, nebo spíše již Tossy III v roce 2010,

Stav po poranění předního zkříženého vazů levého kolene, nestabilní s nutností artroskopické revize levého kolene a náhradě zkříženého vazů v roce 2008

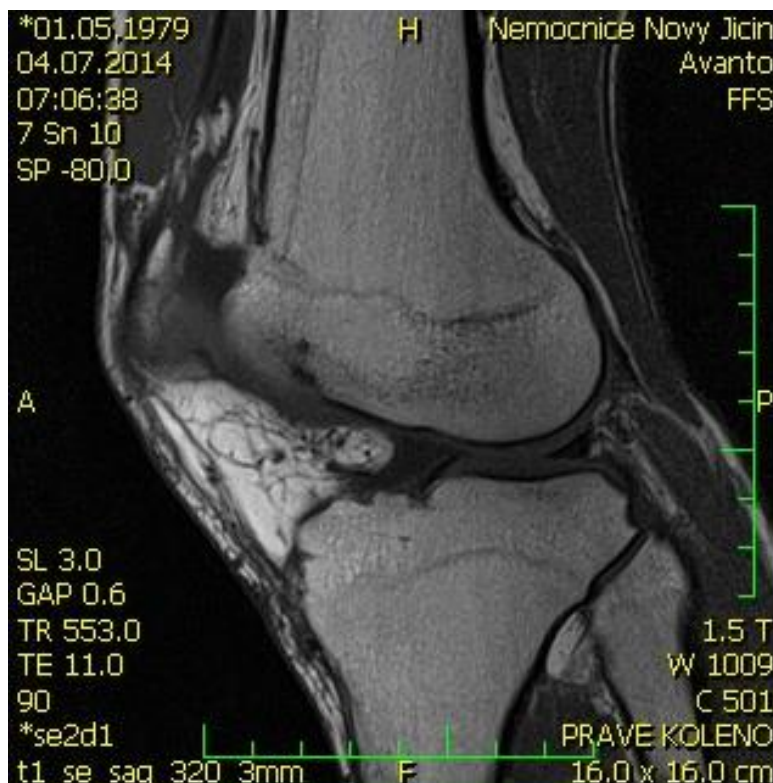Poučení:

MEDLINGO provozuje nezávislou činnost charakteru intralingválních a interlingválních překladů a činnosti konzultační, eventuálně vzdělávací, nikoliv však činnosti zdravotnické. Naše služby nemají nahrazovat návštěvu lékaře a nemají charakter lékařských doporučení.

Více informací naleznete na stránkách <http://www.medlingo.cz>

Nukleární magnetická rezonance pravého kolene: postavení v kolenním kloubu je v normě. Signál kostí je přiměřený, bez kostního poškození. Kloubní chrupavka číšky, holení a stehenní kosti v normě, bez patologického poškození chrupavky. Tekutina v prostoru nad číškou, zmožená tekutina v kloubním prostoru kolene. Postranní kolenní vazy bez poškození. Přední i zadní zkřížený vaz bez poškození. Vnější meniskus bez poškození. Vnitřní meniskus je celkově snížený s obrazem linie vyššího signálu v celém průběhu menisku dosahující kloubního povrchu – obraz svědčící pro patologické přetržení menisku s posunem části menisku směrem k prostoru mezi hrboly kosti holenní – obraz "bucket handle rupture", neboli česky „rukojeti kbelíku“

*Obr.1: ukázka
z magnetické rezonance
postiženého kolene*



naměřené fyziologické hodnoty: krevní tlak /TK/:120/80mmHg Puls:76/min. Výška:183cm
Hmotnost:78kg Body mass index /BMI/ :23,3

dne 10.7.2014: Diagnóza poškození vnitřního menisku pravého kolene
provedena artroskopie pravého kolene kolene, částečné odstranění vnitřního menisku,
vyčištění

Pooperačně bez teplot, oběhově a dechově stabilní, hybnost před propuštěním v předozadní rovině ve stupních 0-0-90, koleno klidné, bez výpotku a známek zánětu, ranky po vstupech operačních nástrojů klidné, stehy na místě, lýtka volná, nález na periférii dolních končetin v normě, chůzi o francouzských holích zvládá. Pacienta v dobrém stavu propouštíme do domácí péče.

Poučení:

MEDLINGO provozuje nezávislou činnost charakteru intralingválních a interlingválních překladů a činnosti konzultační, eventuálně vzdělávací, nikoliv však činnosti zdravotnické. Naše služby nemají nahrazovat návštěvu lékaře a nemají charakter lékařských doporučení.

Více informací naleznete na stránkách <http://www.medlingo.cz>



S832 Přetržení (odtržení, natržení) menisku, čerstvé

W9999 Vystavení se jinému a neurčitému faktoru okolního prostředí vytvořeného uměle; blíže neurčené místo; blíže neurčené činnosti

Z988 Stav po operační syntéze pro vykloubení klíční kosti vpravo, stupně Tossy II, nebo spíše již Tossy III v roce 2010, Stav po poranění předního zkříženého vazů levého kolene, nestabilní s nutností artroskopické revize levého kolene a náhradě zkříženého vazů v roce 2008

J301 Alergická rýma způsobená pylem

Kontrola u praktického lékaře do tří dnů od propuštění, nadále sledování v odborných ambulancích

na ortopedické ambulanci u Dr. k vytažení stehů 21.7.2014.

bandáž pravého kolene, používání berlí do vytažení stehů, vybaven vlastními

Pacient byl přiměřeným způsobem poučen o dietě, režimových opatřeních a nutnosti Dalšíh ambulantních kontrol v ordinaci praktického lékaře a odborných ambulancích.



ANAMNÉZA:

(z řeckého anamnesis = rozpomínání, vzpomnutí) neboli předchorobí je soubor informací potřebných k bližší analýze zdravotního stavu pacienta, a to zejména z jeho minulosti.

RODINNÁ ANAMNÉZA:

neboli zdravotní data týkající se zdravotního stavu přímých rodinných příslušníků

OSOBNÍ ANAMNÉZA:

neboli zdravotní data týkající se samotného nemocného

TRFA:

Anamnéza zaměřená na podání transfúzních přípravků – krevní převody červených, bílých krvinek, plasmy, nebo destiček

FARMAKOLOGICKÁ ANAMNÉZA:

seznam léků aktivně užívaných klientem

ALERGOLOGICKÁ ANAMNÉZA:

alergické reakce v historii klienta, ať již na léky, potraviny, nebo jiné specifické látky

ARTROSKOPIE:

jednoduchý operační zákrok. Je to vyšetřovací a léčebná metoda, díky níž si může lékař kloub přímo prohlédnout a pomocí endoskopického nástroje v něm provést chirurgický zákrok. V tomto konkrétním případě byla provedena artroskopická revize pravého kolene s částečným odstraněním poraněného vnitřního menisku a s vyčistěním kolenního kloubu.

KLASIFIKACE TOSSY:

Klasifikace užívaná při poranění kloubního spojení lopatky a klíční kosti. Celkem 3 stupně – dle rozsahu poškození.

NUKLEÁRNÍ MAGNETICKÁ REZONANCE:

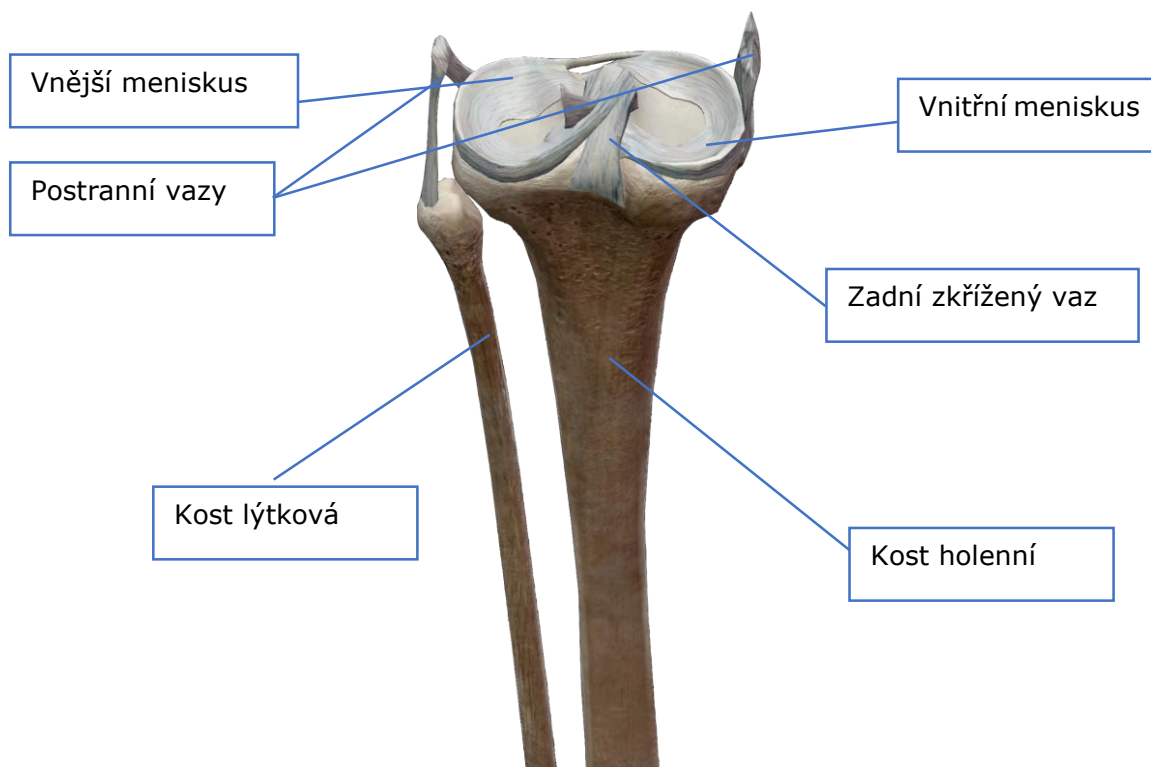
Zobrazovací vyšetřovací metoda, jež umožňuje získat prostorový obraz různých částí těla, především vnitřních orgánů, ale i pohybového systému a jiných částí lidského těla.

Oproti klasickému rentgenování má výhodu především v mnohem větší přesnosti a detailnějšímu zobrazení vyšetřované části, což ve většině případů umožní lékařům přesnější stanovení diagnózy a zhodnocení rozsahu poškození.

Princip vyšetření je založen na schopnosti využít chování částice zvané proton v silném magnetickém poli



ANATOMIE KOLENE:



ZAJÍMAVÉ ODKAZY:

- <http://acl-plastika.wbs.cz/Anatomie-kolene.html>

Poučení:

MEDLINGO provozuje nezávislou činnost charakteru intralingválních a interlingválních překladů a činnosti konzultační, eventuálně vzdělávací, nikoliv však činnosti zdravotnické. Naše služby nemají nahrazovat návštěvu lékaře a nemají charakter lékařských doporučení.

Více informací naleznete na stránkách <http://www.medlingo.cz>